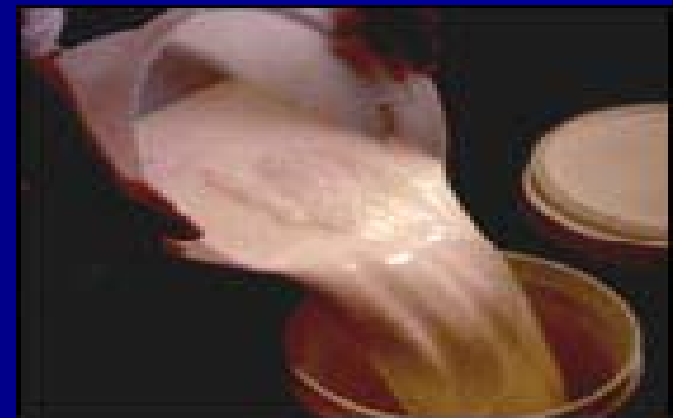



# PATOLOGIJA GRAVIDNOSTI

Doc. dr. sc. Iva Getz

Klinika za porodništvo i reprodukciju,  
4. ožujak 2010.

# Što je cilj i svrha gravidnosti ?





**Patološka stanja  
tijekom gravidnosti**

# PATOLOGIJA GRAVIDNOSTI

- ❖ Za vrijeme gravidnosti javlja se niz različitih patoloških stanja različitog podrijetla:
  - **promjene na plodu**
  - **promjene na plodnim ovojnicama**
  - **promjene na spolnim organima**
  - **nepravilan završetak gravidnosti (zarazni i nezarazni pobačaji)**
  - **deficitarne bolesti**

## Trajanje gravidnosti u pojedinih vrsta:

- Krava: 275 do 285 dana
- Kobilica: 336 dana (320 – 370)
- Ovaca, koza: 150 dana
- Krmača: 114 dana (3mj+3tj+3d)
- Kuja: 64 (58 do 67) dana
- Mačka: 58 (56 do 62) dana

- zigota
- zametak (embrij)
- plod (fetus)

# POREMEĆAJI GRAVIDNOSTI KOJI SE OSNIVAJU NA PATOLOŠKIM STANJIMA **PLODA**

- 1. Embrionalna smrtnost**
- 2. Ekstrauterina gravidnost**
- 3. Patološka mnogoplodnost**
- 4. Smrt ploda za vrijeme gravidnosti**
  - a. mumifikacija ploda**
  - b. maceracija ploda**
  - c. gnjiljenje ploda**

# **POREMEĆAJI GRAVIDNOSTI KOJI SE OSNIVAJU NA PATOLOŠKIM STANJIMA PLODNIH OVOJNICA**

- 1. Mola**
- 2. Hidrops plodnih ovojnica**
- 3. Edem plodnih ovojnica**
- 4. Placentitis**
- 5. Anomalije pupkovine**



# **POREMEĆAJI GRAVIDNOSTI KOJI SE OSNIVAJU NA PATOLOŠKIM STANJIMA SPOLNIH ORGANA**

- 1. Abnormalni edemi za vrijeme gravidnosti**
- 2. Krvarenja iz gravidne maternice**
- 3. Patološka stanja u rodnici za vrijeme gravidnosti**
- 4. Piometra**
- 5. Uvrtanje i izvala rodnice**

**POREMEĆAJI GRAVIDNOSTI KOJI SE  
OSNIVAJU NA PATOLOŠKIM STANJIMA  
SPOLNIH ORGANA**

- 6. Dislokacija gravidne maternice:
  - a. torzije gravidne maternice**
  - b. maternične kile****
- 7. Ozljede gravidne maternice**
- 8. Lažni ili prerani trudovi**

# POREMEĆAJI U TRAJANJU GRAVIDNOSTI

## 1. Pobačaj (*abortus*):

rani – kasni

zarazni – nezarazni

## 2. Prijevremeni porod (*partus praematurus*)

### 1. Prolongirana gravidnost

- Kod sumnje na poremetnje u razvoju ploda ili ukoliko je došlo do neželjene koncepcije moguće je sprovesti i artificijelni pobačaj

# Smrt ploda tijekom gravidnosti

Ugibanje zametka-  
embrionalna smrtnost

Ugibanje ploda  
(fetusa)

Rana

Kasna

Nezreo plod istisnut  
iz maternice

Nezreo plod ostaje u  
maternici:

Pobačaj (*abortus*,  
*partus immaturus*)

- Mumifikacija
- Maceracija
- Gnjljenje

# DEFICITARNE BOLESTI GRAVIDNIH ŽIVOTINJA

- 1. Osteomalacije**
- 2. Tetanije**
- 3. Ležanje prije porođaja**

# POREMEĆAJI GRAVIDNOSTI KOJI SE OSNIVAJU NA PATOLOŠKIM STANJIMA **PLODA:**

## Vanmaternična trudnoća (Graviditas extrauterina)

- U rijetkim slučajevima oplodena jajna stanica do određenog stupnja može se razvijati i izvan maternice
- Prema mjestu razvoja zametka razlikujemo:
  1. Jajničku gravidnost (Graviditas ovarica)
  2. Jajovodnu gravidnost (Graviditas tubaria)
  3. Abdominalnu gravidnost (Grav. abdominalis)

## Vanmaternična trudnoća (Graviditas extrauterina)

- **Abdominalna gravidnost** može biti primarna i sekundarna
  - **Primarna** – oplođena j.s. ne može ući ili proći kroz jajovod u maternicu (patološke ili funkcionalne promjene)
  - **Sekundarna** – zbog ruptуре stijenke maternice plod dospijeva u trbušnu šupljinu (najčešća u goveda)

# Vanmaternična trudnoća (Graviditas extrauterina)

## Klinička slika:

- najčešće bez vanjskih simptoma jer se plod na ektopičnom mjestu može razviti samo do određene mjere
- ukoliko izazove rupturu jajovoda ili je posljedica rupture maternice, životinja može uginuti od iskrvarenja (bol, krvarenje, hemoragični šok)
- kod sekundarne abdominalne gravidnosti simptomi se očituju tek onda kada dođe vrijeme porođaja



# POREMEĆAJI GRAVIDNOSTI KOJI SE OSNIVAJU NA PATOLOŠKIM STANJIMA **PLODA:**

## Patološka mnogoplodnost

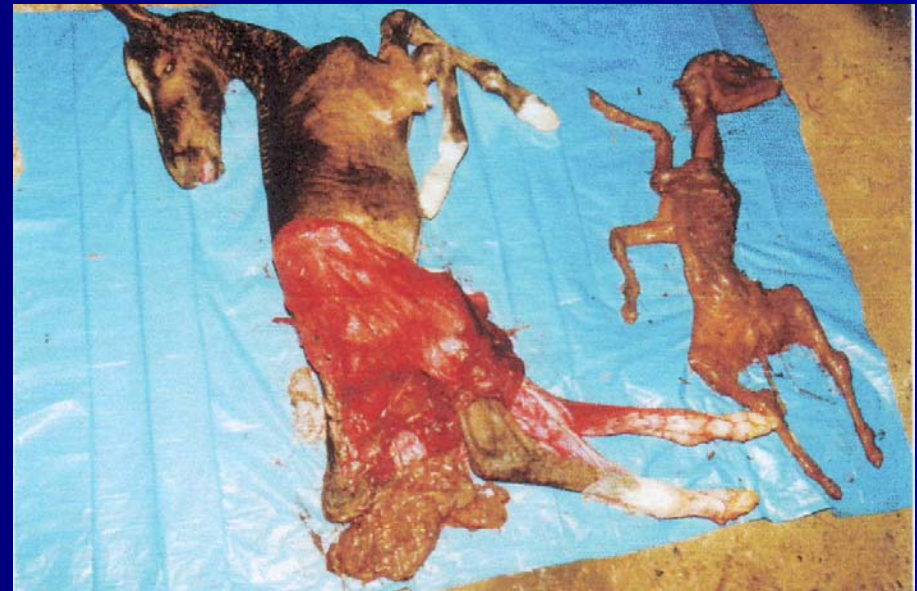- Stanje kada se u maternici gravidne životinje razvija veliki broj plodova koji prelazi gornju granicu plodnosti
- Organizam gravidne životinje je time preopterećen što izaziva zdravstvene poremetnje u graviditetu i nakon poroda pa nastaju *paraplegia ante et postpartum*, patološki edemi, pobačaji, dystocia, produljeni puerperij itd.

## Patološka mnogoplodnost

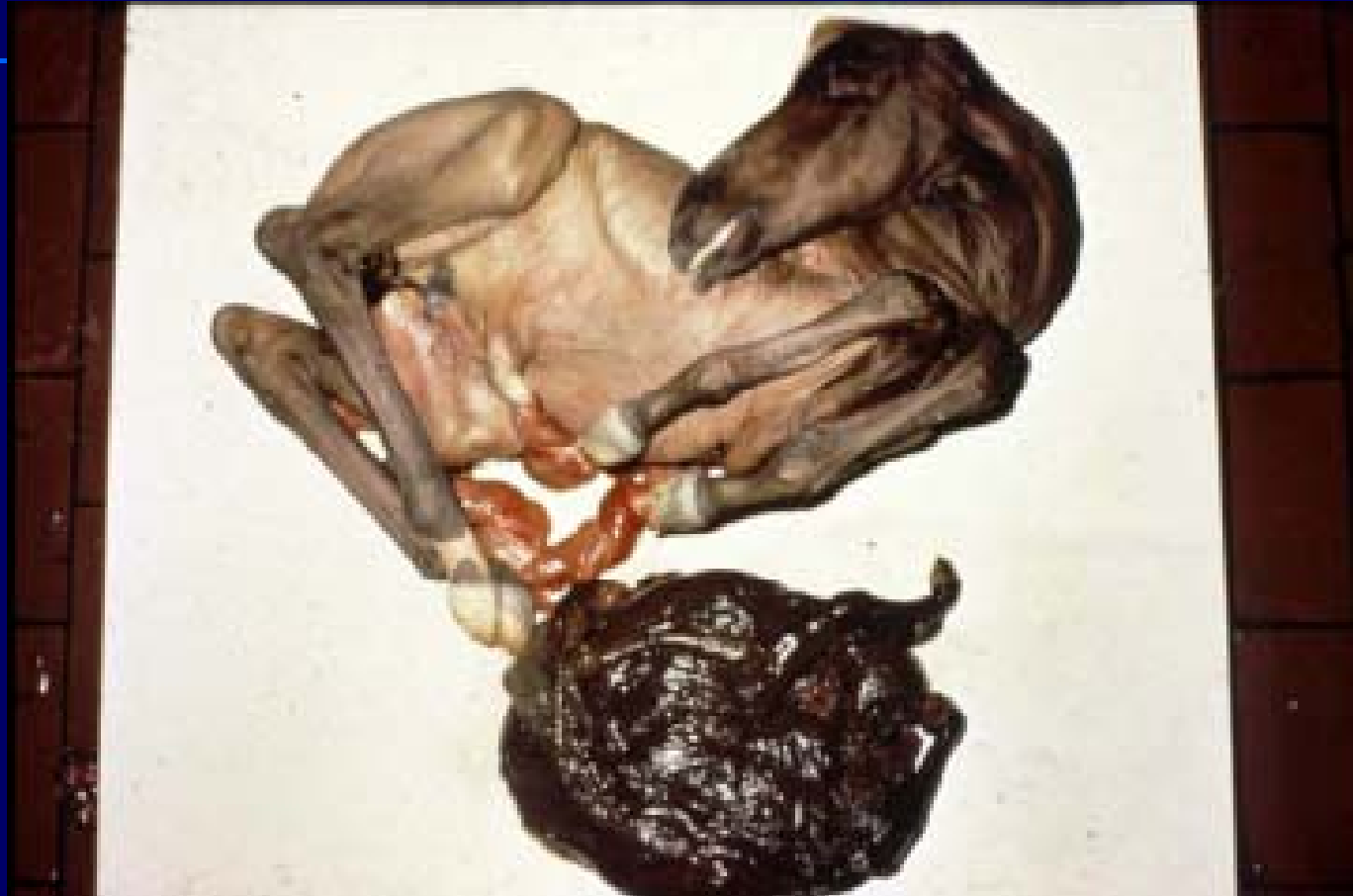- Takva stanja su najčešća kod multiparnih životinja (krmača, kuja)
- Maternica je zbog pretjeranog istezanja redovito atonična što izaziva zaostajanje posteljice, puerperalne endometritise i sl.
- Kod kuja je veoma opasna komplikacija perforativni placentarni čir (ulcus uteri perforans) čije posljedice ukoliko se ne reagira promptno mogu biti fatalne po životinju

## Patološka mnogoplodnost

- Blizanačka gravidnosti u kobilu – pobačaj ili prijevremeni porod
  - unikornulani ili bikornulani blizanci



## Patološka mnogoplodnost



Blizanački gravidnost u kobile

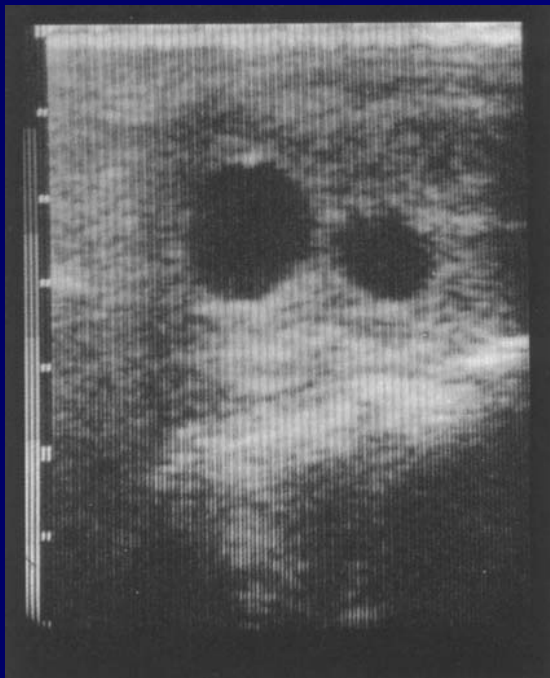## Blizanačka gravidnosti u kobile

**Dg:**

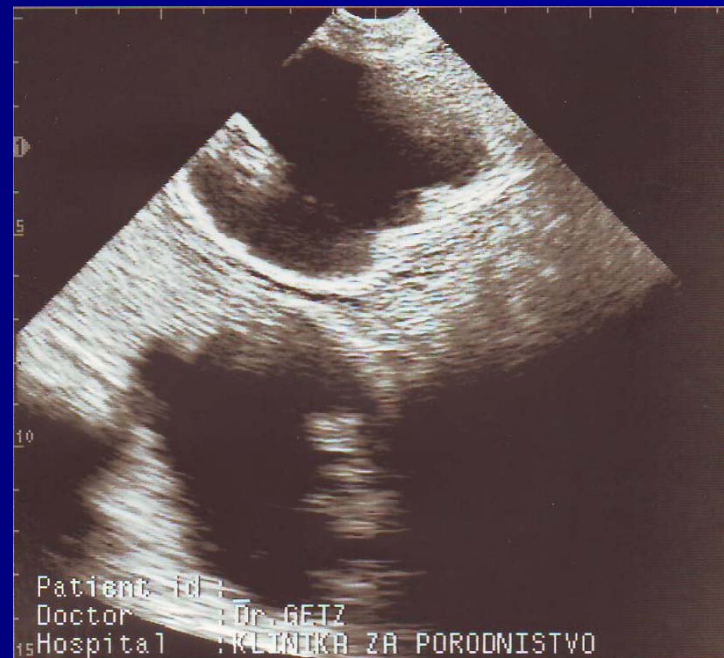**Rektalni pregled** – nepouzdan u slučaju jednorožne blizanačke gravidnosti

**UZV pregled** – što ranija dg., višekratna kontrola

## Blizanačka gravidnosti u kobile



Blizanci – 15 d



Blizanci – 47 d

# POREMEĆAJI GRAVIDNOSTI KOJI SE OSNIVAJU NA PATOLOŠKIM STANJIMA **PLODA:**

## Smrt ploda za vrijeme gravidnosti

- ❖ **Resorpcija** (opisano pod rana embrionalna smrtnost)
- ❖ **Mumifikacija** - resorpcija plodnih voda, tjelesnih i tkivnih tekućina
- ❖ **Maceracija** – djelovanjem enzima mekani dijelovi ploda se raspadnu u sluzavo-gnojnu masu
- ❖ **Gnjiljenje** – plod se raspada djelovanjem gnjiležnih mikroorganizama

## Mumifikacija ploda (*mumificatio foeti*)

- ❖ uginuće ploda nakon početka osifikacije uz očuvanu funkciju C.L.
- ❖ resorpcija plodnih voda, tjelesnih i tkivnih tekućina – aseptične promjene na plodu
- ❖ najčešće kod goveda u 4., 5., 6. mjesecu steonosti (učestalost: 0.43- 1.8% gravidnosti)

### **Etiologija:**

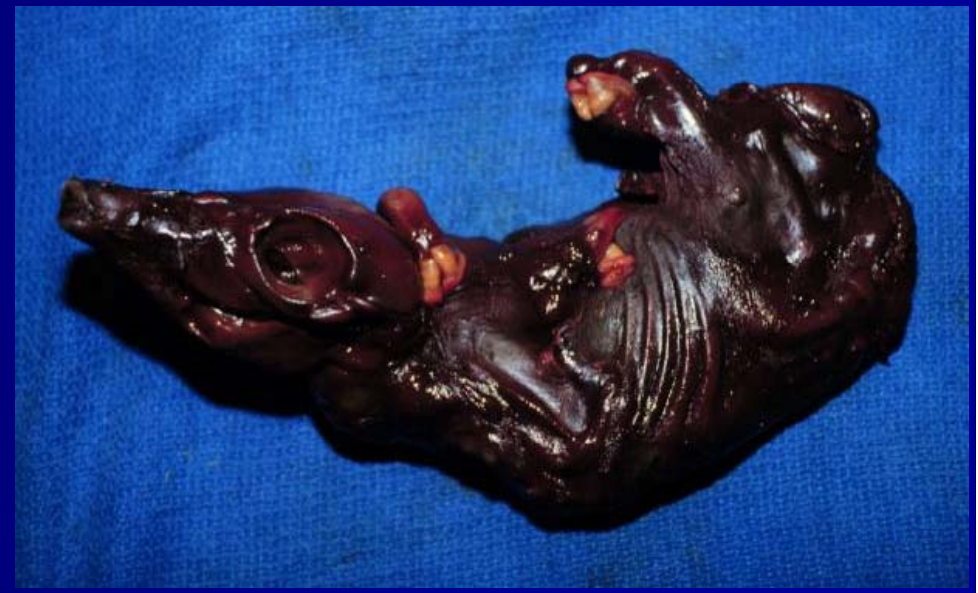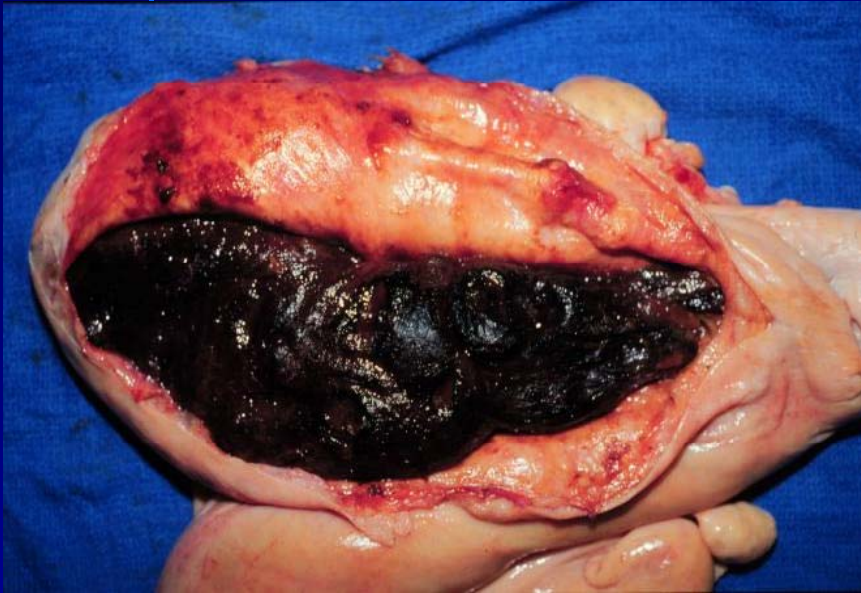
- nasljedni čimbenici
- torzija ili kompresija pupkovine
- trauma
- zarazni uzročnici (u goveda BVD, leptospiroza; u svinja SMEDI, RRSS, bolest Aujetskoga)



## Mumifikacija ploda (*mumificatio foeti*)



# Mumifikacija ploda (*mumificatio foeti*)



# Mumifikacija ploda (*mumificatio foeti*)

## Klinička slika:

- Vanjskih znakova nema
- Anamneza - lakši poremećaj zdravstvenog stanja, trbuh se ne povećava
- Rektalno – povećana maternica koja ne fluktuirá, stjenka maternice prijanja uz plod, a. uterina media ne treperi, na jajniku perzistira graviditetno C.L., kod preživača nema placentoma
- Vaginalno – zatvoren cerviks ispunjen sluznim čepom
- Plod izlazi van u vrijeme normalnog porođaja ili kasnije (krava 3-24 mj., ovca 9-24 mj., a iznimno i kobilá do 3 mj.)

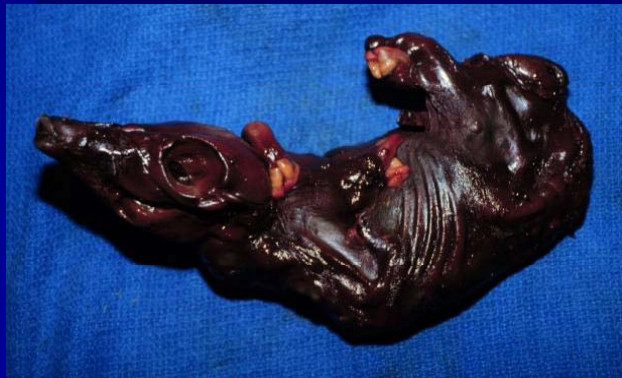# Mumifikacija ploda

hematična

papirusna

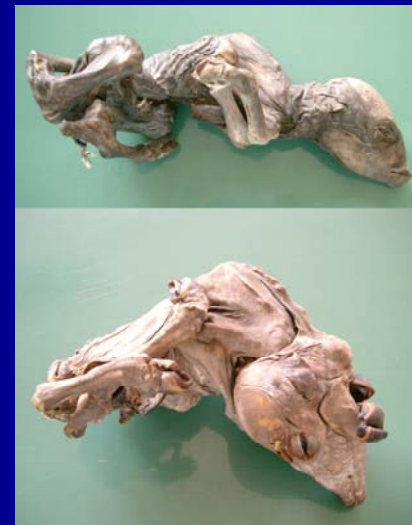Dolazi do krvarenja između endometrija i plodnih ovojnica

↓  
Plod i plodne ovojnice okružene viskoznom, tamno-crveno (čokoladno) obojenom masom



Resorbiraju se plodne vode i tjelesne i tkivne tekućine ploda

↓  
Plodne ovojnice (amnion i alantoid) se smežuraju i isušuju – slično papirusu





## Mumifikacija ploda (*mumificatio foeti*)

**Dg:** anamneza (produljeno trajanje gravidnosti), vaginalna pretraga, rektalna palpacija

- u malih životinja: rtg, UZV

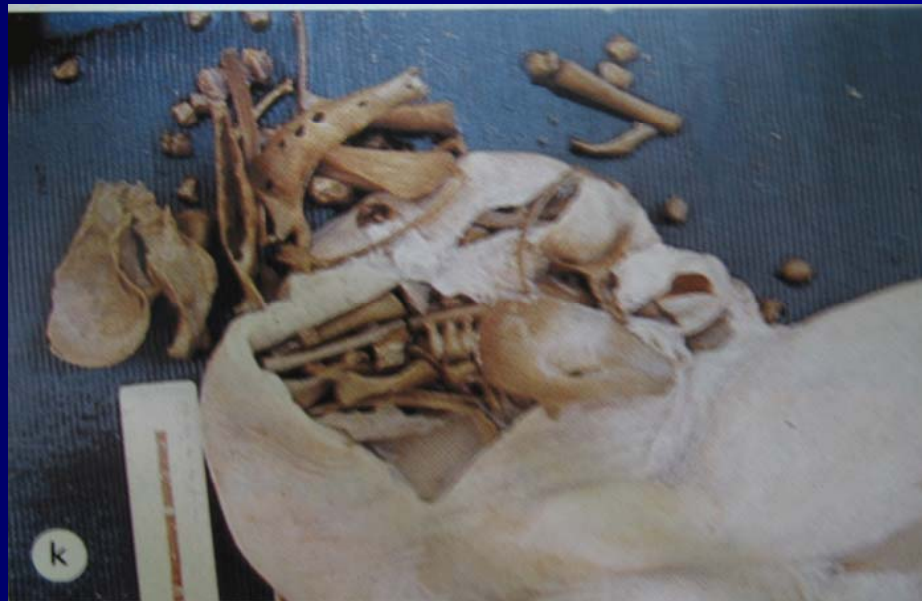**Th:** PGF<sub>2</sub>α - luteoliza i pobačaj za 2 do 4 dana  
manualno širenje cerviksa uz ekstrakciju mumificiranog ploda (sluzave tekućine)

**Prognoza:** povoljna s obzirom na daljnu plodnost

# POREMEĆAJI GRAVIDNOSTI KOJI SE OSNIVAJU NA PATOLOŠKIM STANJIMA **PLODA:**

## Maceracija ploda (*maceratio foeti*)

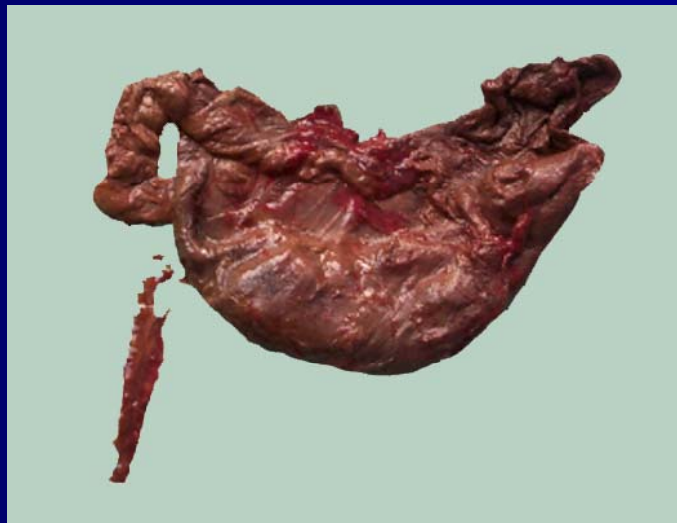- ❖ djelovanjem enzima mekani dijelovi ploda se raspadnu u sluzavo-gnojnu masu, a koštani sustav se olabavi ili sasvim raspadne



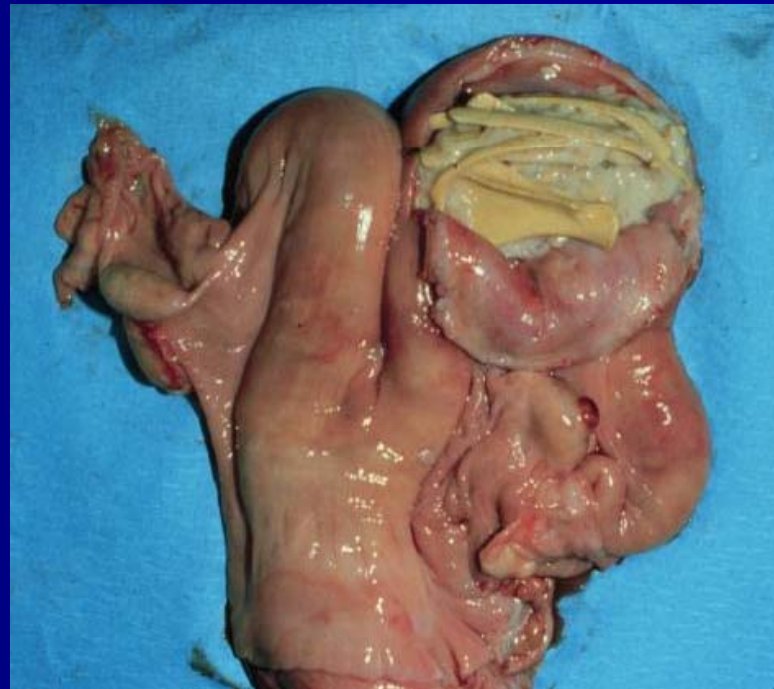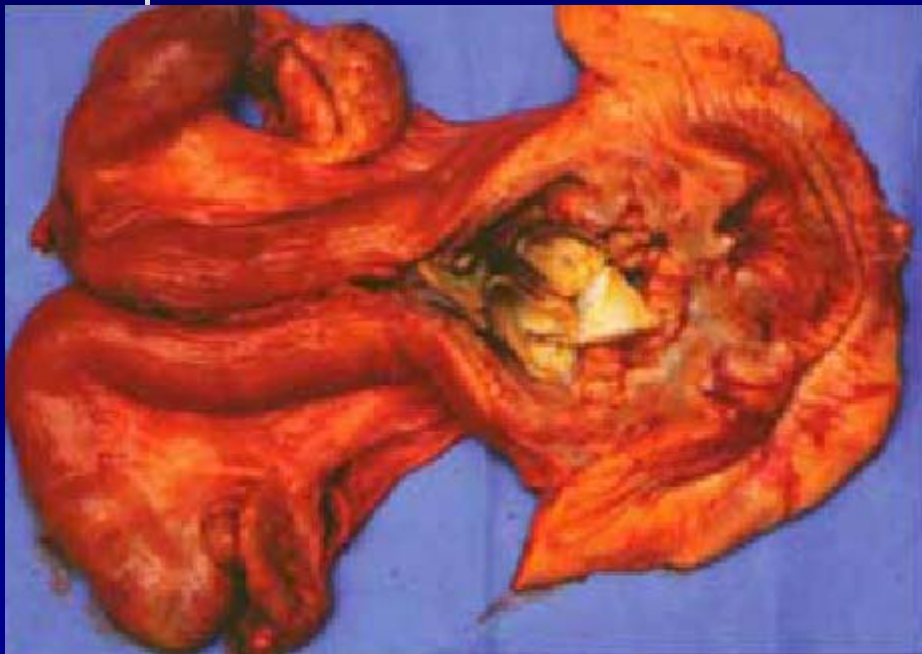
## Maceracija ploda (*maceratio foeti*)

### Etiologija:

- Nastaje nakon kataralno – gnojnih endometritisa (E2) uzrokovanih mikroorganizmima koji su dospjeli u maternicu hematogeno ili kroz otvoren cerviks
- Ne sudjeluju gnjiležne bakterije
- Nekada u goveda i ovaca povezano sa trihomonasnom infekcijom



## Maceracija ploda (*maceratio foeti*)





## Maceracija ploda (*maceratio foeti*)

### Klinička slika:

- Uz maceraciju se najčešće razvija kronično – gnojni metritis; stjenka maternice odeblja; moguć je razvoj **parametritisa** i **perimetritisa**
- Komplikacije: tromboza materničnih vena, pijemija, gnojne metastaze u jetri i plućima, difuzni peritonitis...

## Maceracija ploda (*maceratio foeti*)

### Klinička slika:

- stalni ili povremeni gnojni iscjedak, moguće je naći male kosti - potraje nekoliko tjedana ili mjeseci, posebno uočljiv ujutro
- Stanje više ili manje poremećeno
- Jako mršavljenje
- Mogućnost nastanka jalovosti
- *Vaginalno*: hiperemičan, edematozan, hipertrofičan cerviks iz kojeg se cijedi gnoj

## **Maceracija ploda (*maceratio foeti*)**

**Dijagnoza:** ginekološka pretraga:

- *Vaginalno:* hiperemičan, edematozan, hipertrofičan cerviks iz kojeg se cijedi gnoj
- *Rektalno:* povećana i spuštена maternica odebljala stjenka, ne fluktuirá, palpacijom maternice možemo osjetiti dijelove raspadnutog ploda i krepitiraju od dodira kostiju
- a. uterina media ne treperi
- Na jajniku je prisutno perzistentno žuto tijelo

**Th:** indukcija pobačaja - luteoliza  $\text{PGF}_2\alpha$ ,  
liječiti endometritis

## Gnjiljenje ploda

- Ako plod uquine neposredno prije ili u toku poroda, a životinja ga nije kadra istisnuti, on se redovito raspada pod utjecajem *gnjiležnjih mikroorganizama* koji ulaze u maternicu kroz otvoreni cerviks
- Plod može gnjiliti i prije termina ukoliko dođe do ascedentne ili hematogene infekcije (rjeđe)

## Gnjiljenje ploda

- Gnjiljenje započne brzo: 6-12 sati od uginuća ploda, nakon 24 sata plod je u visokom stupnju gnjiloće
- Stvaraju se smrdljivi plinovi, jako se povećava obujam ploda, a intoksikacija i sepsa redovne su komplikacije

### **Klinička slika:**

- Opće stanje manje ili više poremećeno
- Iscjedak iz rodnice neugodnog mirisa i neujednačene konzistencije
- Plod je emfizematozan, otpada mu dlaka i izuvaju mu se papci

# Gnjiljenje ploda

## Th: ekstrakcija ploda

- **Embriotomija** ako je ženka u dobrom stanju
- Ispustiti smrdljive tekućine i izljuštiti posteljicu, a maternicu terapiirati sa ATB (lokalno i parenteralno)
- Zbog moguće infekcije raditi u rukavicama
- Kod kuja i mačaka radikalni, a u krmača konzervativni  
**carski rez**

# **POREMEĆAJI GRAVIDNOSTI KOJI SE OSNIVAJU NA PATOLOŠKIM STANJIMA PLODNIH OVOJNICA**

- 1. Mola**
- 2. Hidrops plodnih ovojnica**
- 3. Edem plodnih ovojnica**
- 4. Placentitis**
- 5. Anomalije pupkovine**

# POREMEĆAJI GRAVIDNOSTI KOJI SE OSNIVAJU NA PATOLOŠKIM STANJIMA PLODNIH OVOJNICA –

## Mola

- Vrlo različita patološka stanja gdje je embrio zaostao u relativno ranom razvojnom stadiju ili je uginuo i tada je redovno posve resorbiran, ali su plodne ovojnice ušćuvane ili se dapače i dalje razvijaju iako abnormalno
- Naziv mola dolazi od riječi *moles* – breme, izobličena masa; u prenesenom smislu označava jaje ili izobličeni plod



## Mola

- Slučajan nalaz kod porođaja ili pobačaja - oblici:
    - *Mola villosa*
    - *Mola fibrosa*
    - *Mola cystica*
    - *Mola hydatidosa*
    - *Mola sanguinolenta*
- Th. Ako se ustanovi da se u maternici nalaze mola tada treba izazvati umjetni pobačaj

# POREMEĆAJI GRAVIDNOSTI KOJI SE OSNIVAJU NA PATOLOŠKIM STANJIMA **PLODNIH OVOJNICA** –

## **Hidrops plodnih ovojnica**

Nakupljanje abnormalne količine tekućine u plodnim mjehurima

➤ Može se nakupljati u:

- AMNIONU – ***HYDROAMNION***

- ALANTOISU – ***HYDROALANTOIS***

➤ Najčešće u goveda, rijedak slučaj kod ostalih životinja a simptomi su isti

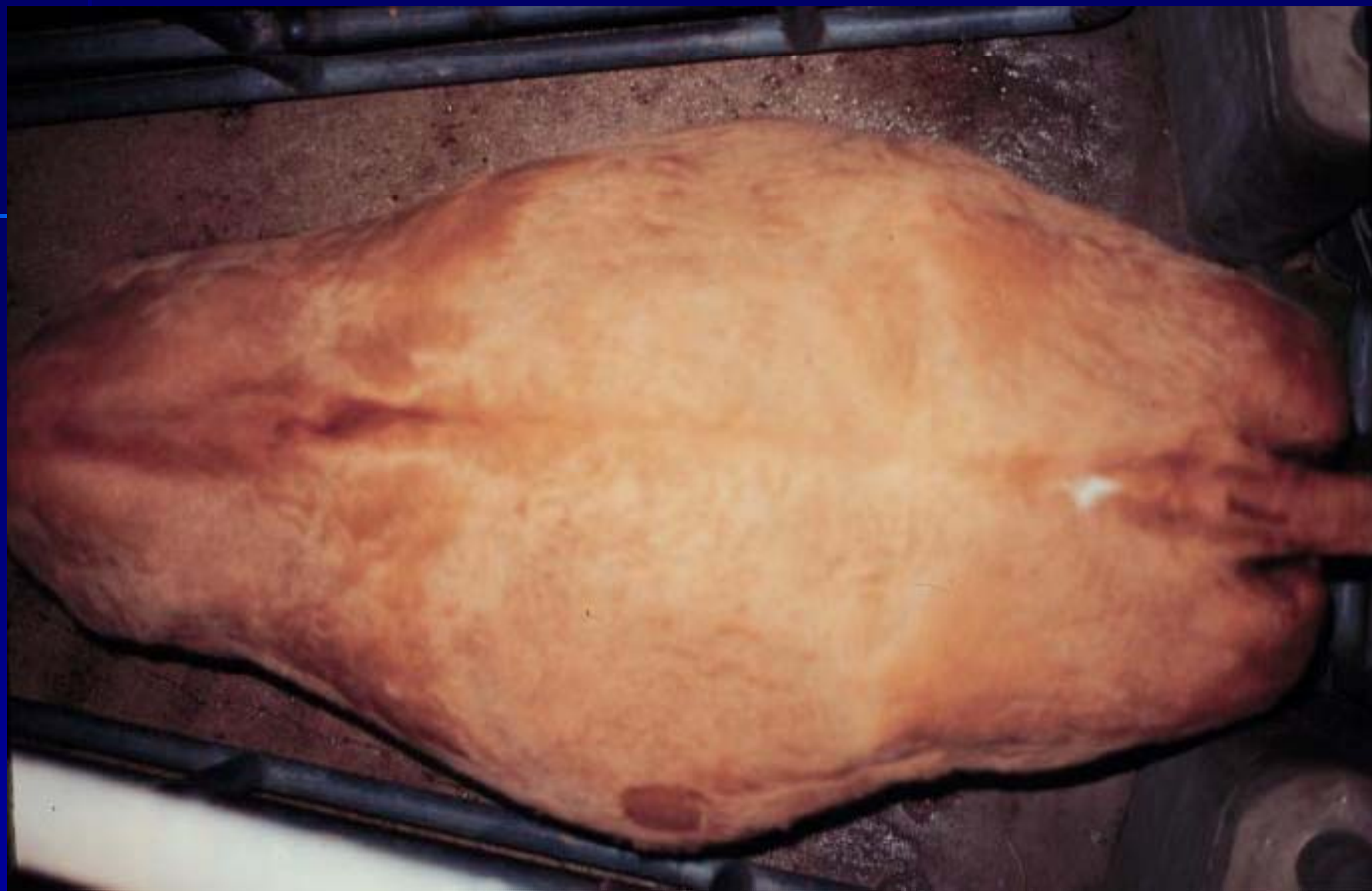# Hidrops plodnih ovojnica

## **Etiologija:**

- Uzrok češće u plodu ili plodnim ovojnicama (torzija pupkovine), poremećaji cirkulacije majke (bolesti srca ili bubrega)
- Razvija se postepeno, u goveda poslije 7. mjeseca steonosti

## **Klinička slika:**

- trbuh proširen s obje strane
- perkusijski zvuk – mukli



Hidroalantois u goveda

## Hidrops plodnih ovojnica

### Klinička slika:

- životinje se boje leći i ne mogu se dići – dekubitusi
- moguća ruptura trbušnih mišića – **maternična kila** itd.
- krave često **pobace** u 7. ili 8. mjesecu rjeđe iznesu do kraja
- pri pobačaju ili porodu obvezna pomoć (slabi trudovi)
- telad je hidropična, nesposobna za život
- posteljica redovito zaostaje

## Hidrops plodnih ovojnica

### Klinička slika:

**Rektalno:** otežana pretraga (jako povećana maternica suzi ulaz u rektum)

- plod i placentome ne možemo palpirati

**Vaginalno:** rodnica skraćena, a cervix potisnut kaudalno

- moguća izvala rodnice (jak intraabdominalni tlak)
- izrazito promjenjeno opće stanje životinje (teži slučajevi)
- disanje otežano, bilo ubrzano i slabo
- apetit smanjen
- atonija predželudaca

# Hidrops plodnih ovojnica

**Dif. Dg.:** ASCITES, PIOMETRA

**Th.:**

Lakši slučajevi: Inducirati porod; pričekati ako je blizu

Teži slučajevi: Izazvati umjetni pobačaj

- Govedo: punkcija plodnih ovojnica
- Inducirati porod ili pobačaj (deksametazon,  $\text{PGF}_2\alpha$ )
- Nakon punkcije u abdominalnu šupljinu apliciramo atb tijekom 4-5 dana

## Hidrops plodnih ovojnica

Kobile: cervix postepeno otvaramo rukom

- Bušimo alantokorion, sa stankama ispuštamo tekućinu
- Mesožderi: carski rez sa amputacijom maternice; opće stanje liječimo simptomatski (kardiaci, infuzije)



# **POREMEĆAJI GRAVIDNOSTI KOJI SE OSNIVAJU NA PATOLOŠKIM STANJIMA PLODNIH OVOJNICA**

- 1. Mola**
- 2. Hidrops plodnih ovojnica**
- 3. Edem plodnih ovojnica**
- 4. Placentitis**
- 5. Anomalije pupkovine**

# POREMEĆAJI GRAVIDNOSTI KOJI SE OSNIVAJU NA PATOLOŠKIM STANJIMA PLODNIH OVOJNICA –

## Edem plodnih ovojnica

- Javlja se kod preživača i kobilica gdje dolazi do znatnog odebljanja stijenke koriona ili alantokoriona
- Ponekad se javlja i kao komplikacija kod hidropsa plodnih ovojnica i kod placentranih infekcija
- Stanja se klinički manifestira tek kod porođaja ili pobačaja
- Česta je posljedica zaostajanje posteljice koju je veoma teško ukloniti

# POREMEĆAJI GRAVIDNOSTI KOJI SE OSNIVAJU NA PATOLOŠKIM STANJIMA PLODNIH OVOJNICA –

## Upala placentе (placentitis)

- Upalni proces na placenti većinom se zbiva na placenti fetalis i materni

### Etiologija:

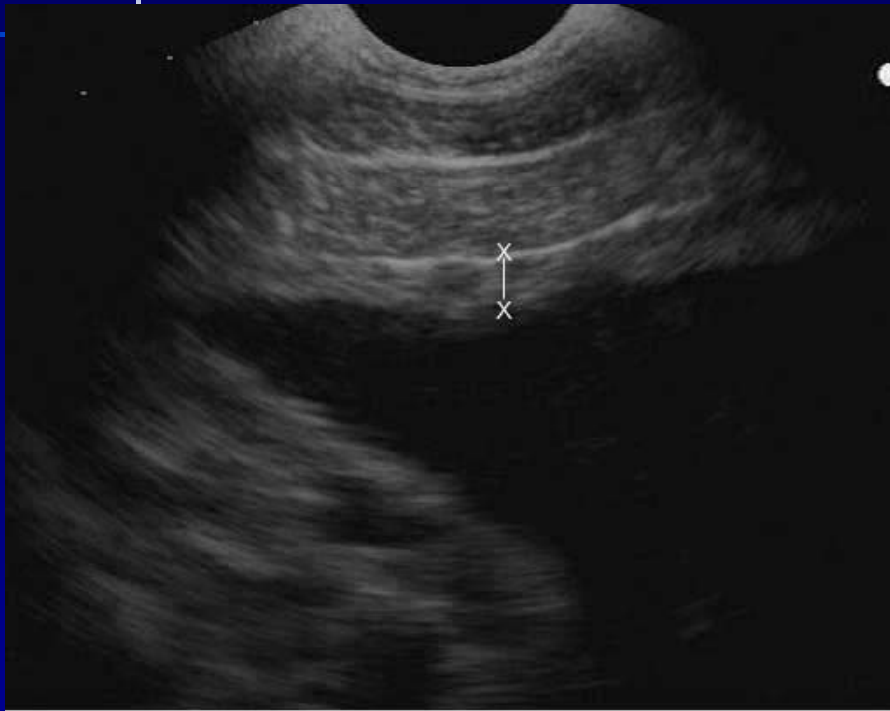- Uzroci placentitisa najčešće su mikroorganizmi – hematogena, limfogena infekcija, per vaginam (koitus)
- Kobile - Streptococcus equi (subsp. zooepidemicus)
- poljedica placentitisa - pobačaj

# Placentitisi

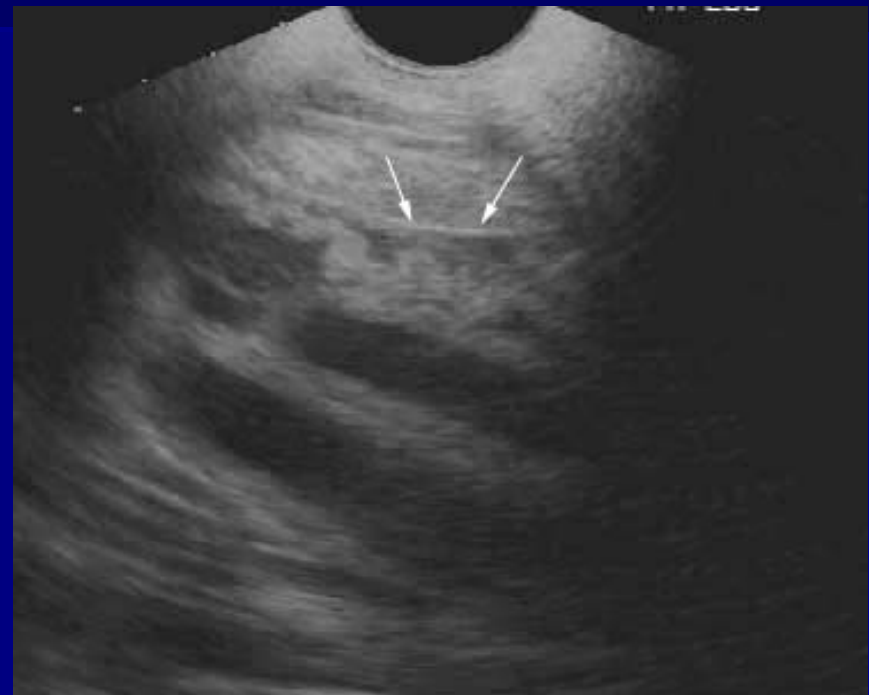## Dg:

- UZV ocjena vitalnosti ploda
- UZV ocjena placente – debljina, ehogenost, količina alatoisne i amnionske tekućine
  - Transabdominalno
  - Transrektalno
- Određivanje P (višekratno)

# Placentitisi

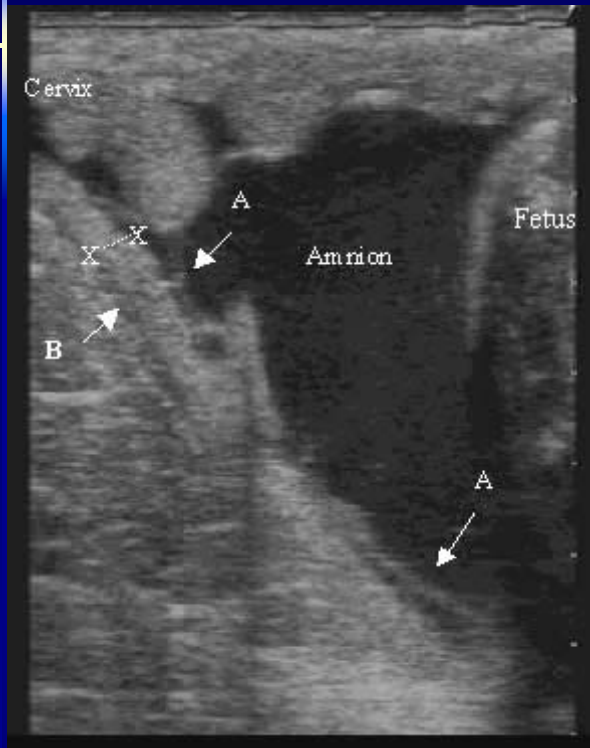


Normalni nalaz: placenta kobile 320. d  
Transabd. lin. sonda 2,5 MHz

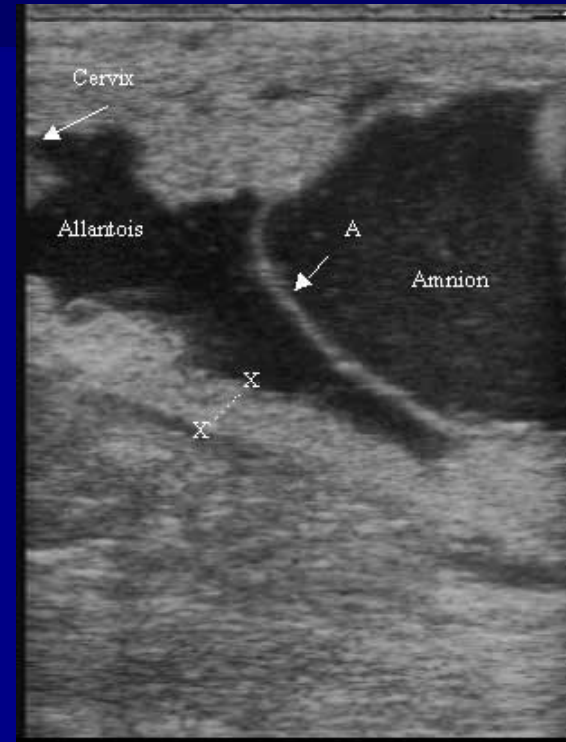


Djelomično odvajanje placentе 9 mj.  
Transabd. lin. sonda 2,5 MHz

# Placentitisi

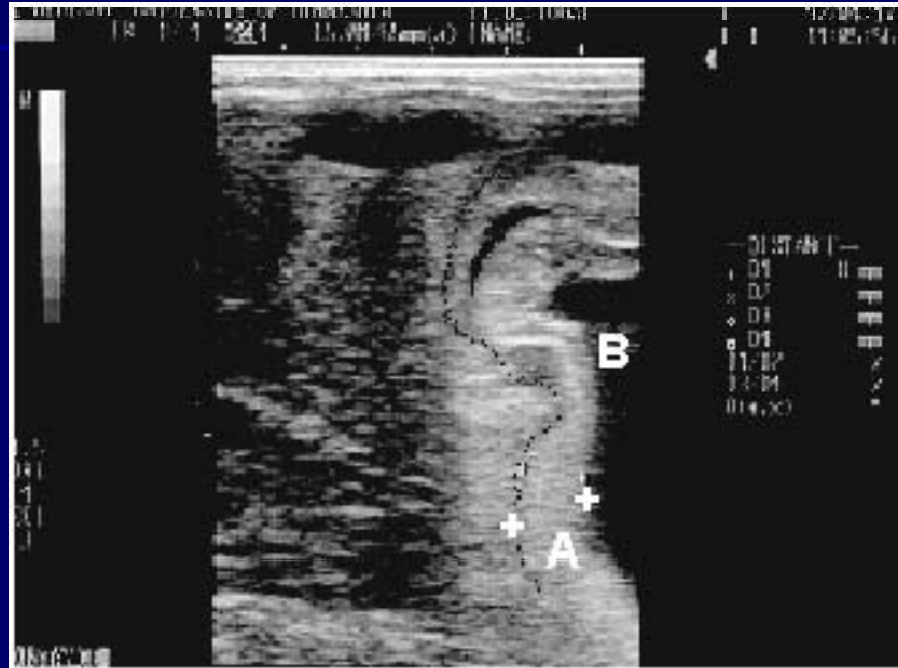

A – amnion, B – a.ut.med.  
Transrekt. lin sonda 5 MHz



A – amnion,  
Transrekt. lin sonda 5 MHz

# Placentitisi



Odlupljivanje zadebljale placente u blizini cerviksa  
– 9. mj. ždrebosti

A – placenta, B – alantoisna tekućina

# Placentitisi

## Th:

- agresivna atb terapija
- NSAID (flunikisin meglumin)
- Altrenogest (Regumate®)

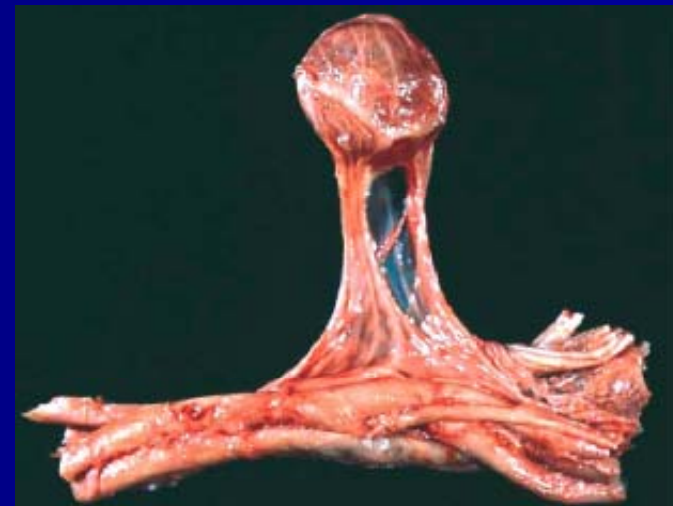

# POREMEĆAJI GRAVIDNOSTI KOJI SE OSNIVAJU NA PATOLOŠKIM STANJIMA PLODNIH OVOJNICA –

## Anomalije pupkovine

- **Edem pupkovine** - javlja se kod infektivnih placentitisa i hidropsa plodnih ovojnica
- **Ovijanje pupkovine** oko ekstremiteta ili vrata fetusa
- - deformacije u razvoju i/ili uginuće fetusa
- - smetnje za vrijeme poroda

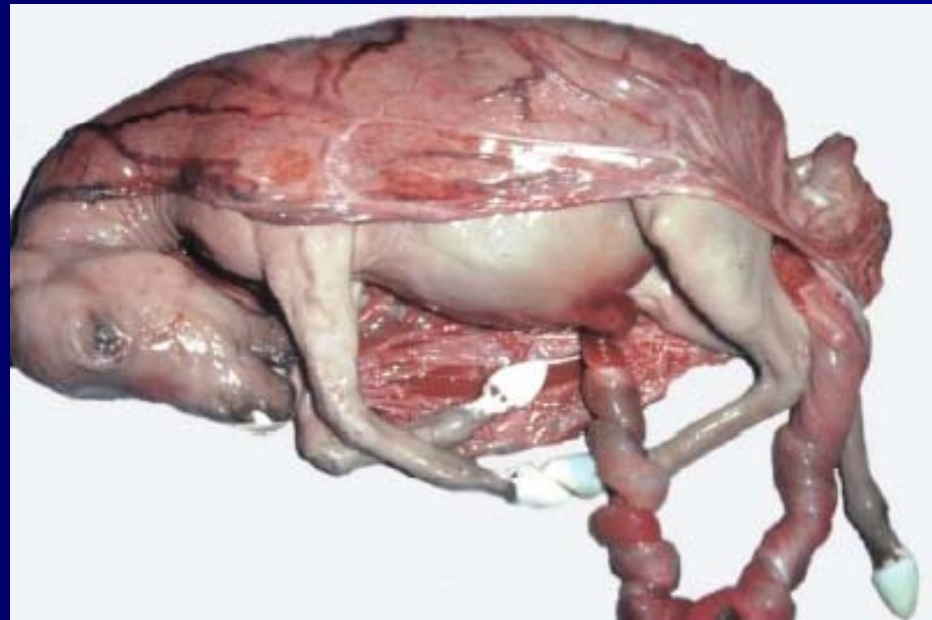Mineralizirani ostatak  
žumanjčane vreće



# POREMEĆAJI GRAVIDNOSTI KOJI SE OSNIVAJU NA PATOLOŠKIM STANJIMA PLODNIH OVOJNICA –

## Anomalije pupkovine

- **Torzija pupkovine** – kod kobilica (duga pupkovina) dovodi do venske staze i krvarenja – hidrops plodnih ovojnica, smrt fetusa i pobačaj



# **POREMEĆAJI GRAVIDNOSTI KOJI SE OSNIVAJU NA PATOLOŠKIM STANJIMA SPOLNIH ORGANA**

- 1. Patološka stanja u rodnici za vrijeme gravidnosti**
- 2. Krvarenja iz gravidne maternice**
- 3. Piometra**
- 4. Uvrtnje i izvala rodnice**
- 6. Dislokacija gravidne maternice:
  - a. torzije gravidne maternice**
  - b. maternične kile****
- 1. Abnormalni edemi za vrijeme gravidnosti**
- 7. Ozljede gravidne maternice**
- 8. Lažni ili prerani trudovi**

# POREMEĆAJI GRAVIDNOSTI KOJI SE OSNIVAJU NA PATOLOŠKIM STANJIMA **SPOLNIH ORGANA**

## Patološka stanja u rodnici za vrijeme gravidnosti

- Vaginalni hematomi
- Novotvorevine (angiomi)
- Ozljede rodnice ili stidnice (strikture, gnojni traumatični vaginitis – pyokolpos)
- Infekcije – specifične i nespecifične

# POREMEĆAJI GRAVIDNOSTI KOJI SE OSNIVAJU NA PATOLOŠKIM STANJIMA **SPOLNIH ORGANA**

## Krvarenja iz gravidne maternice (**HAEMORRHAGIA UTERI GRAVIDI, METRORRHAGIA**)

- U drugoj polovici graviditeta, rijetko
- Kod krava, kobilica, kuja, koza

### **Etiologija:**

- Traume (udarci, padovi)
- Tumori maternice
- Gonjenje
- Nasjela posteljica (placenta praevia)
- Infekcije (Bruceloza goveda, Streptokokna infekcija kobila...)

## Krvarenja iz gravidne maternice (HAEMORRHAGIA UTERI GRAVIDI, METRORRHAGIA)

**Klinička slika:** ovisi o opsegu krvarenja

- krvavi iscjedak iz maternice (otvoreni cerviks)
- krv ostaje u maternici: količni napadi
- znakovi anemije: slabost, podrhtavanje, bljedoća sluznica, slab i frekventan puls
- teži slučajevi: odlupljuje se posteljica, plod ugiba, te bude pobačen ili ostaje pa mumificira, macerira ili gnjili
- životinja može uginuti zbog iskrvarenja
- krv iz rodnice upućuje na skori pobačaj

## Krvarenja iz gravidne maternice (HAEMORRHAGIA UTERI GRAVIDI, METRORRHAGIA)

### Terapija:

- mirovanje
- podignuti stražnji dio tijela, polijevati vodom ili hladni oblozi
- oprezna vaginalna i rektalna pretraga, ne ponavljati
- Hemostatici
- i/v nadomjesna terapija

Ozbiljniji slučajevi: izazvati pobačaj

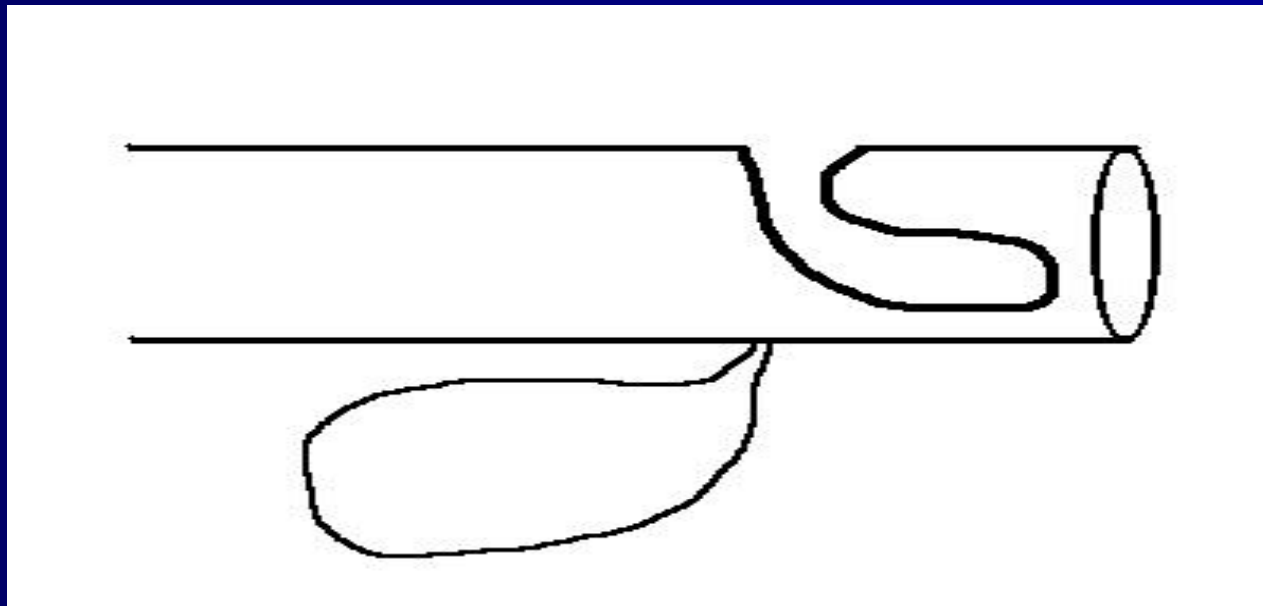
- nakon pobačaja smiriti krvarenje u maternici:  
OXYTOCIN, Vit. K, UTEROTONICI, pospješuju involuciju

Kuje, amputacija maternice pri jakim krvarenjima

# POREMEĆAJI GRAVIDNOSTI KOJI SE OSNIVAJU NA PATOLOŠKIM STANJIMA **SPOLNIH ORGANA**

## Uvrtanje i izvala rodnice (**INVERSIO et PROLAPSUS VAGINAE**)

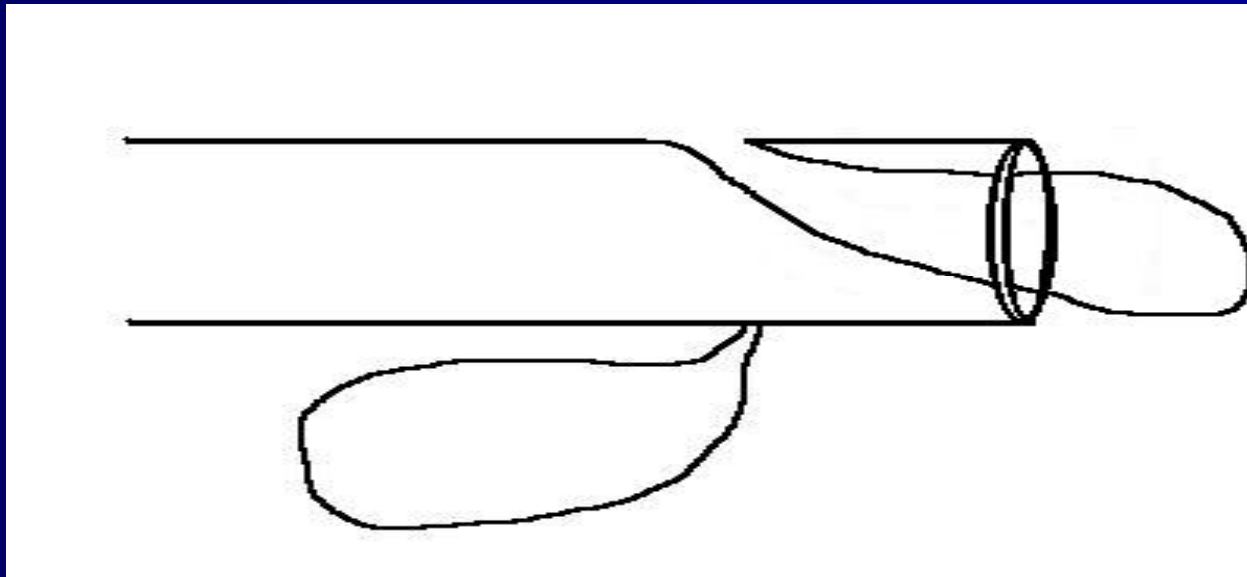
- **INVERZIJA**: ako se stjenka rodnice samo uvrne ili izboči u rodničku šupljinu





## Uvrtnje i izvala rodnice (INVERSIO et PROLAPSUS VAGINAE)

- PROLAPSUS: ako uvrnuta stjenka izlazi između stidnih usana



- Djelomična izvala – PROLAPSUS VAGINAE INCOMPLETUS seu PARTIALIS
- Poptuna izvala - PROLAPSUS VAGINAE COMPLETUS seu TOTALIS

## Uvrtnje i izvala rodnice (INVERSIO et PROLAPSUS VAGINAE)

### Etiologija:

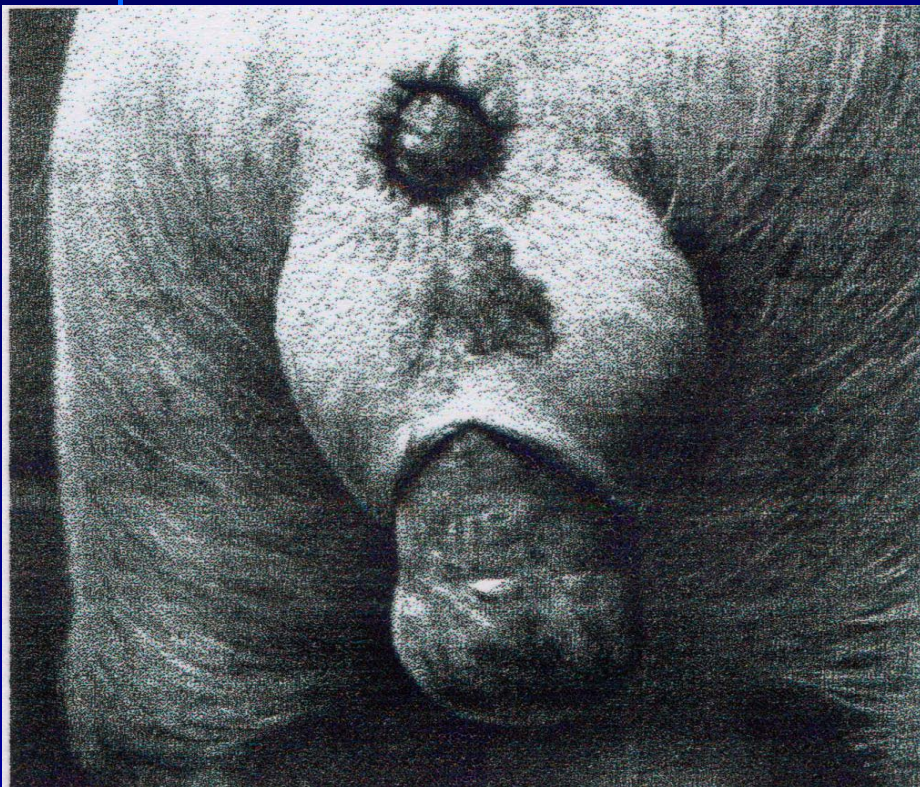
- Dispozicija – smanjena napetost rodničke stjenke (starije životinje, kahektične, držanje na vezu)
- Povećana razina estrogena
- Intraabdominalni tlak (voluminozna hrana, hidrops plodnih ovojnica)
- Upala u području zdjelice ili rodnici
- Transport
- Duga pješačenja
- Kosa stajališta
- NAJČEŠĆE: krave i koze; kuje i mačke u folikularnoj fazi
- Može biti nasljedna

## Uvrtnje i izvala rodnice (INVERSIO et PROLAPSUS VAGINAE)


### Nalaz:

- **KRAVA – inverzija:** vidljiva samo dok krava leži
- Proviruje dorzalna stjenka rodnice poput jabuke ili šake
- **Djelomični prolapsus:** vidljiv dok životinja leži, veličine ljudske glave; kad ustane , povuče se
- **Potpuni prolapsus:** nema spontane repozicije
- Izvaljena tvorevina je veličine glave ili bundeve crvene boje

## Uvrtnanje i izvala rodnice (INVERSIO et PROLAPSUS VAGINAE)



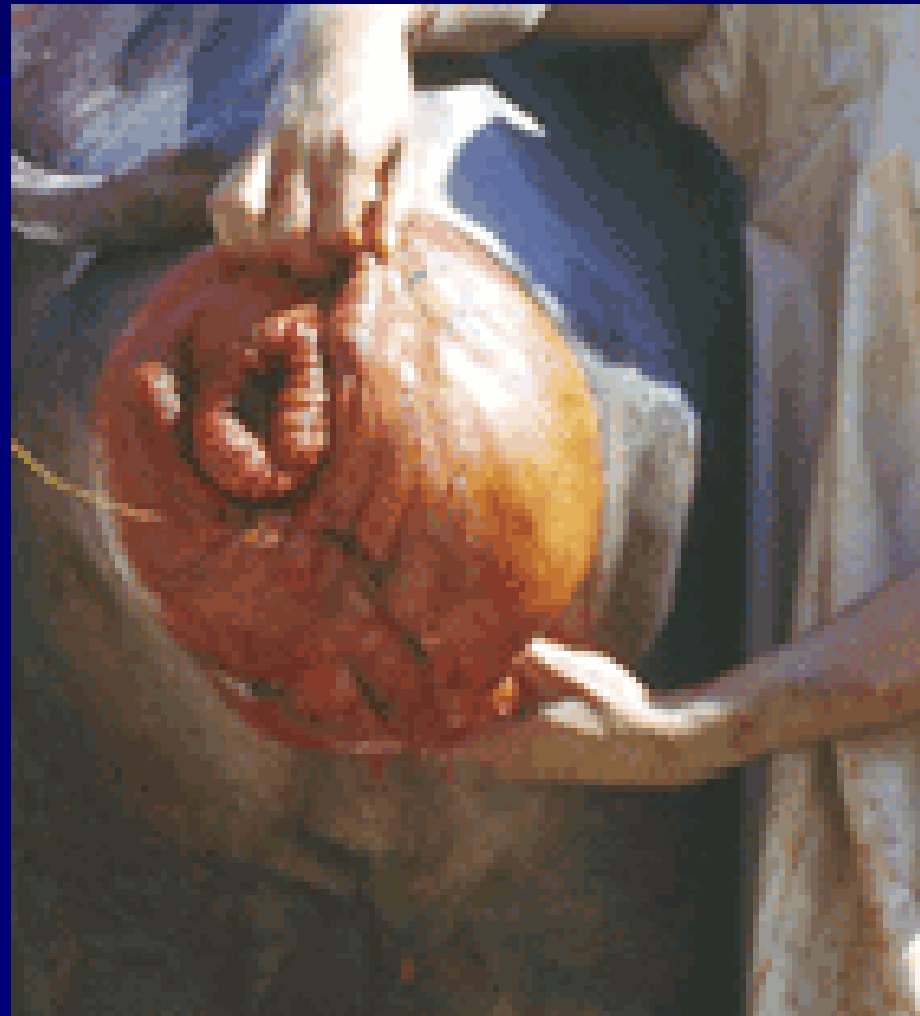
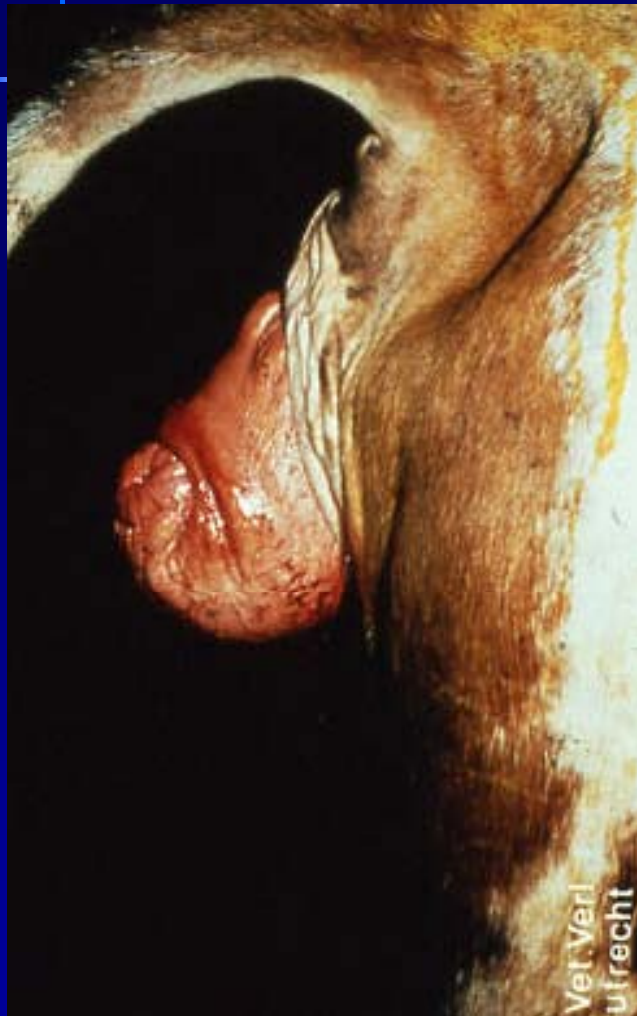Izvala rodnice u krmače



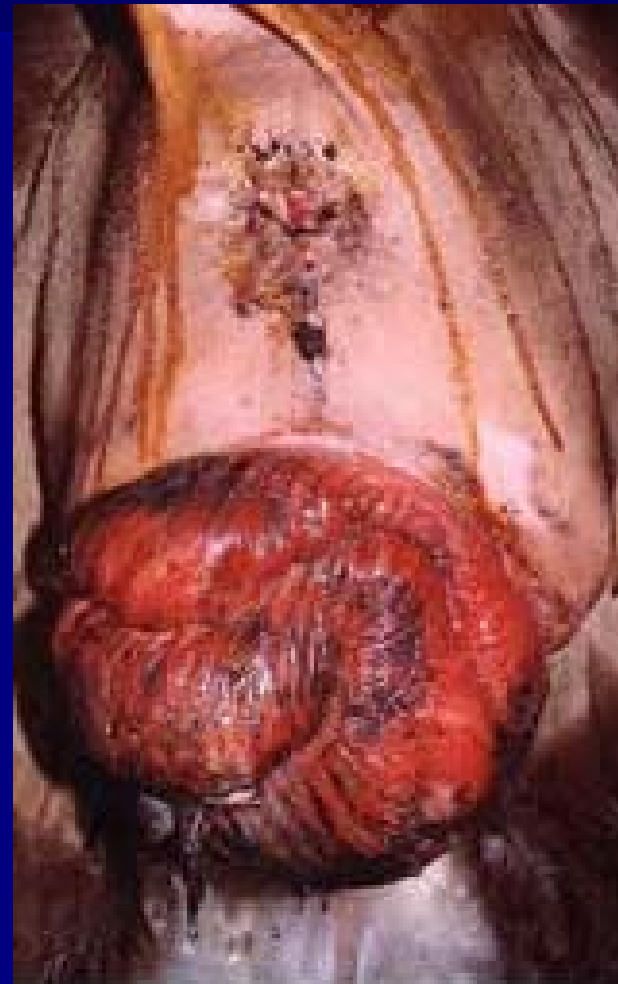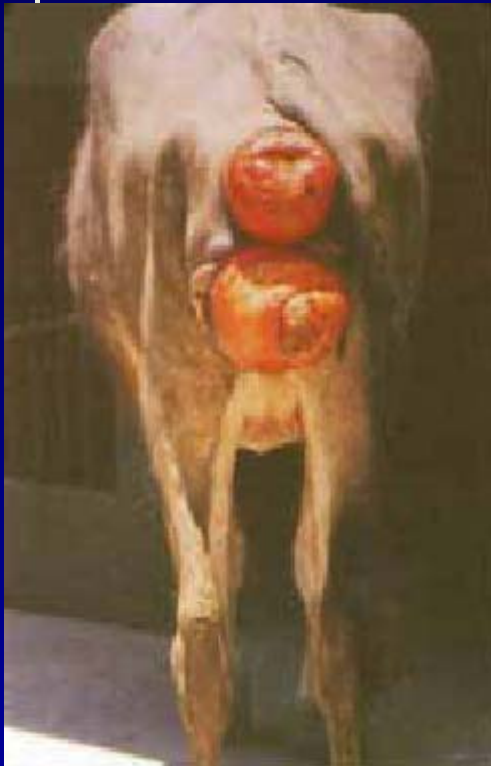
Izvala rodnice u krave



## Uvrtnje i izvala rodnice (INVERSIO et PROLAPSUS VAGINAE)



## Uvrtanje i izvala rodnice (INVERSIO et PROLAPSUS VAGINAE)



## Uvrtnje i izvala rodnice (INVERSIO et PROLAPSUS VAGINAE)

- Ako izvala dugo traje: serozna staza i infiltracija
- Moguće ozljede, nekroze
- Uprljana balegom
- Zbog infekcije se razvijaju upale
- Životinja teško mokri
- Tiska, drži se zgrbljeno
- Više ili manje poremećeno opće stanje

## Uvrtanje i izvala rodnice (**INVERSIO et PROLAPSUS VAGINAE**)

- **KOBILA:** rijetko, tiskaju, izvala rektuma, jako poremećeno opće stanje
- **KRMAĆE:** često i izvala rektuma
- **KUJE:** izvali se ventralna, pa lateralna stjenka
- Izvaljena rodnica sastoji se od tri ograničene vrećice
- U težim slučajevima prolabira i dorzalna stjenka poput šake
- Nakon poroda se kod goveda izvala povuč, a javi se u slijedećoj gravidnosti



## Uvrtanje i izvala rodnice (INVERSIO et PROLAPSUS VAGINAE)

### DIF.DG.:

- tumori u rodnici,
- retencijske cistame Bartholinijevih žlijezda
- prolapsus mokraćnog mjehura
- Perzistentni himen ždrebica

### PROGNOZA:

- Inverzija – povoljna
- Djelomična izvala – povoljna
- Potpuna izvala: nepovoljna ili dubiozna

## Uvrtanje i izvala rodnice (INVERSIO et PROLAPSUS VAGINAE)

### TERAPIJA:

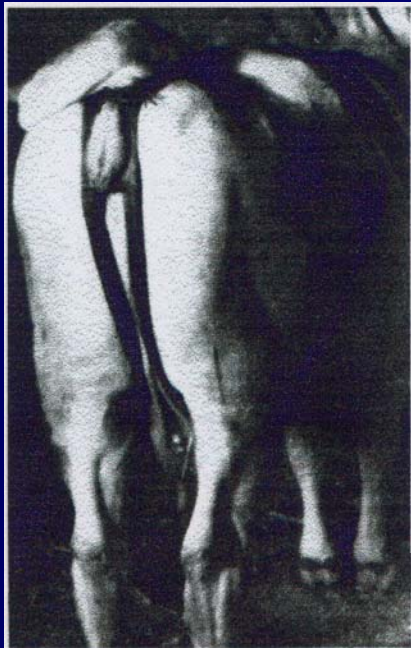
- Inverzija i djelomična izvala koje se spontano reponiraju ne liječe se
- Sve izvale koje se ne reponiraju spontano treba reponirati i spriječiti da se ponovo jave
  - podignuti ležište u stražnjem dijelu
  - paziti na higijenu izvaljene rodnice
  - regulirati prehranu
  - životinja se treba dosta kretati

## Uvrtnje i izvala rodnice (INVERSIO et PROLAPSUS VAGINAE)

- Izvaljenu rodnicu: oprati vodom (ili 2% otopina alauna, 1% betadina ), premazati atb mastima
- Prije reponiranja dati epiduralnu anesteziju
- Mokraćni mjehur – kateteriziramo
- eventualne ozljede liječimo kirurški
- Izvaljenu rodnicu reponiramo oprezno tiskajući je dlanovima prema stidnici
- Kada je reponiramo, stidnicu moramo zatvoriti

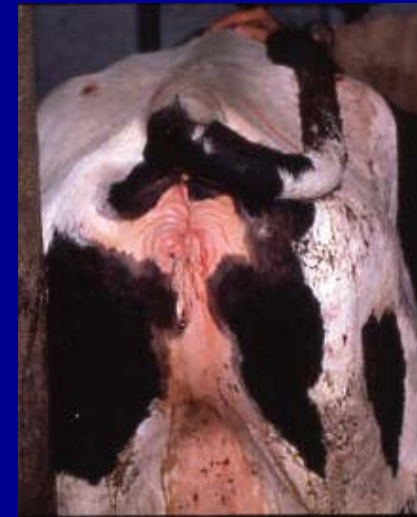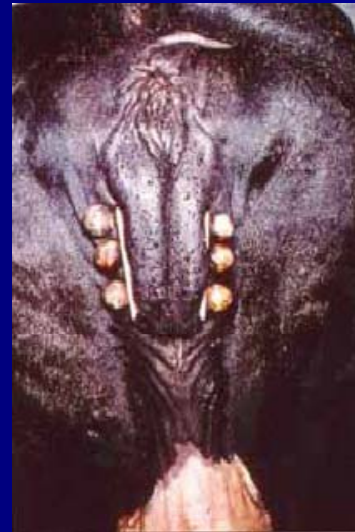## Uvrtanje i izvala rodnice - liječenje

### Beskrvne metode



bandaže za izvalu od remenja  
ili konopca

### Krvne metode

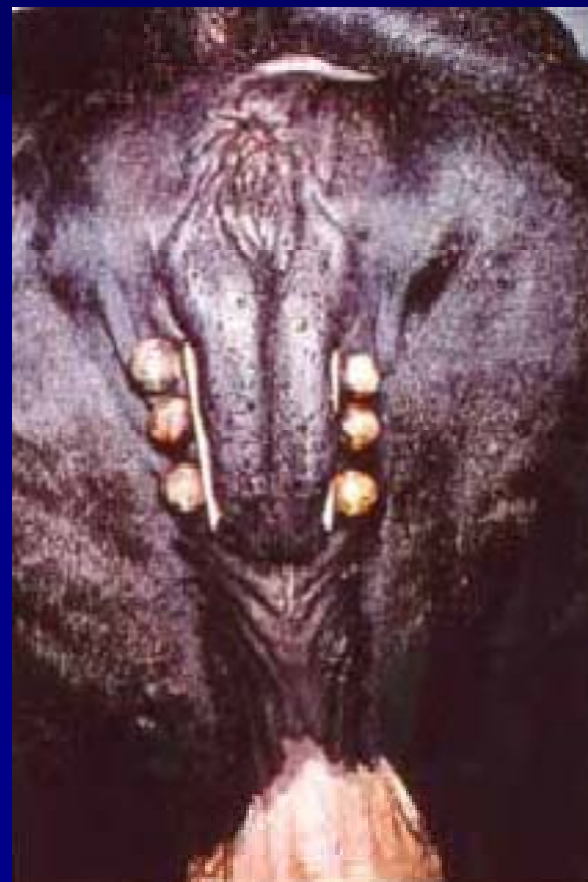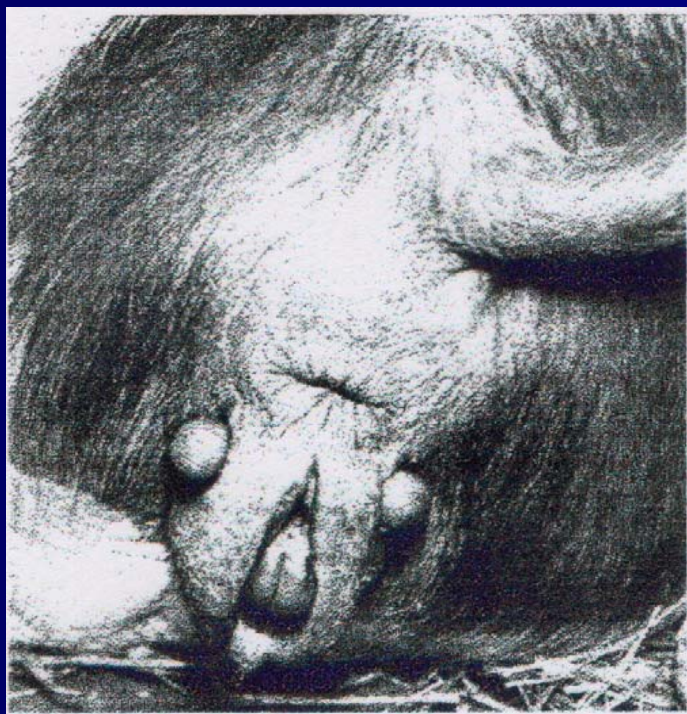


Fleissin vaginalni zatvarač

Bühnerova metoda

2-3 "U" šava

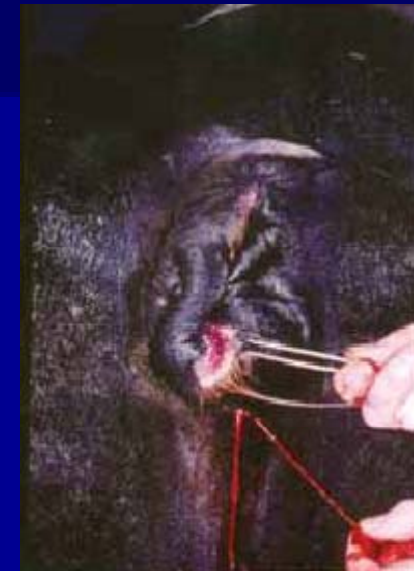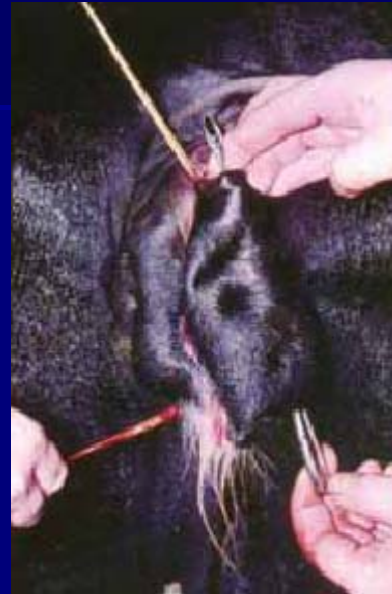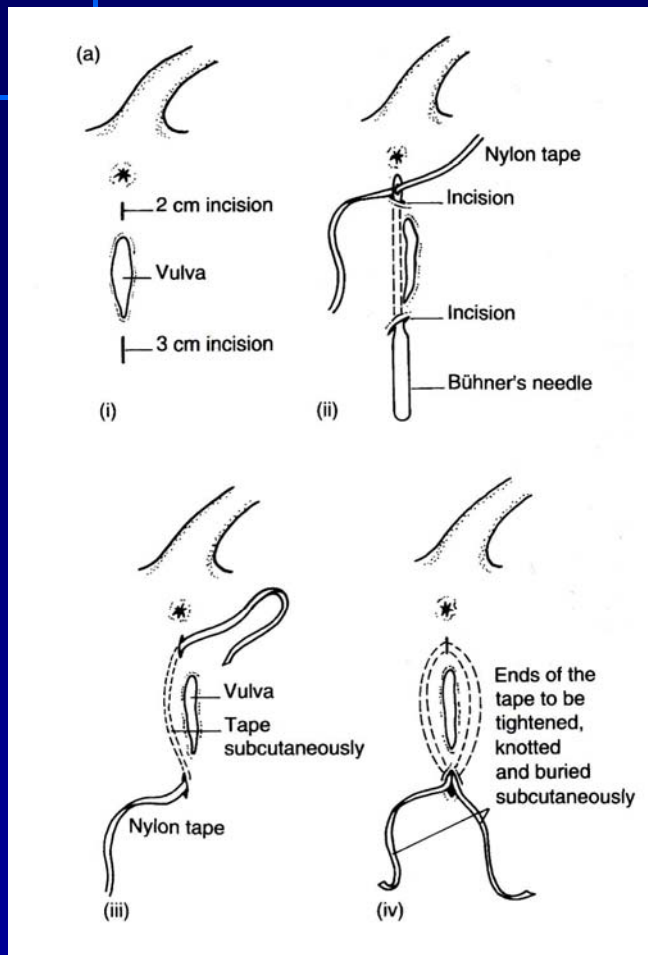
## Uvrtnanje i izvala rodnice (INVERSIO et PROLAPSUS VAGINAE)



Fleissini vaginalni zatvarači



# Uvrtanje i izvala rodnice (INVERSIO et PROLAPSUS VAGINAE)



Böhnerova metoda

## Uvrtnje i izvala rodnice (INVERSIO et PROLAPSUS VAGINAE)

- KUJE, MAČKE: - masirati rodnicu prstom u lakšim slučajevima
- Dati gonadotropine (ubrzavaju ovulaciju), gestagene 14 dana, kao pri prekidu estrusa ili prolabirani dio amputirati (vaginoplastika)

# POREMEĆAJI GRAVIDNOSTI KOJI SE OSNIVAJU NA PATOLOŠKIM STANJIMA **SPOLNIH ORGANA**

## Maternične kile

### (HAERNIAE UTERI GRAVIDI, HYSTEROCELAЕ)

#### 1. TRBUŠNA: BOČNA ILI VENTRALNA


- Uzroci: Mehanički (udarac, skok ...); ruptura mišićja
- **VENTRALNA** – ako dođe do rupture oba uzdužna mišića; trbušna stjenka se spusti duboko prema zemlji, a s njom i vime
- **BOČNA** – ako se otkine samo jedan m. rectus abdominis, trbuh je spušten samo sa jedne strane



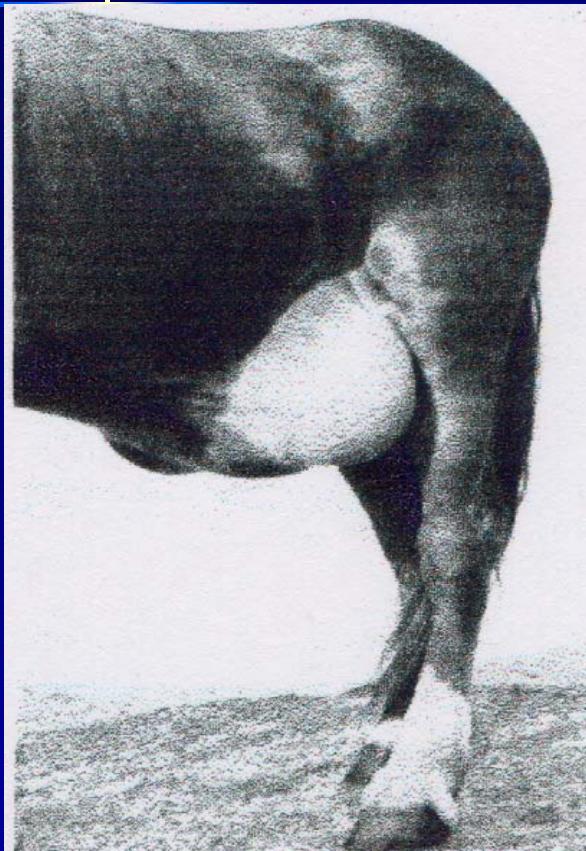## Maternična kila (HAERNIAE UTERI GRAVIDI, HYSTEROCELAE)

### **SIMPTOMI:**

- vrećasta izbočina koja raste, mekana
- palpiramo djelove ploda
- porođaj je težak (slabi i nepravilni trudovi)



# Maternična kila (HAERNIAE UTERI GRAVIDI, HYSTEROCELAE)





**Maternična kila  
(HAERNIAE UTERI GRAVIDI, HYSTEROCELAE)**



## Maternične kile (HAERNIAE UTERI GRAVIDI, HYSTEROCELAЕ)

### 2. INGVINALNA:

- u mesojeda (kuja) - širok ingvinalni kanal
- jednostrana je češća
- vidljiva oteklina od 4-og tjedna trudnoće, fluktuirajuća
- Kasnije palpiramo plod
- Kuja ukočeno hoda (mehanička smetnja)
- Bol pri inkarceraciji
- Lako nastaju komplikacije: mumifikacija, maceracija, emfizem ploda, ...

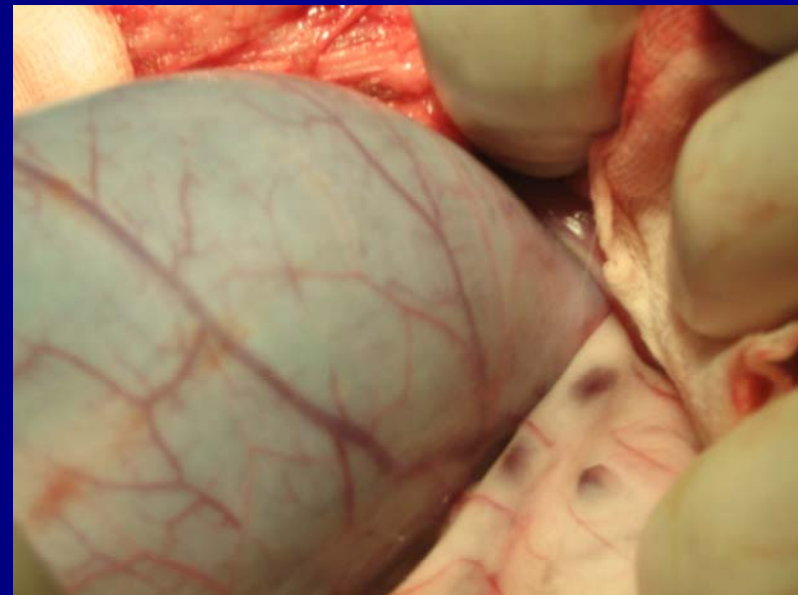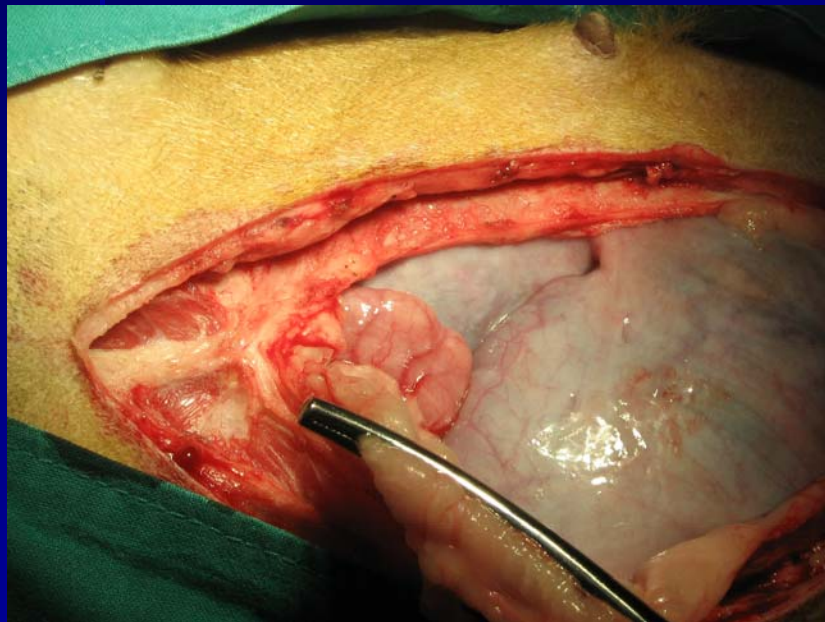
## Maternična kila (HAERNIAE UTERI GRAVIDI, HYSTEROCELAE)

### Terapija:

- BOČNA-odmah carski rez
- VENTRALNA-operacija nije indicirana
- - pri porođaju kravu na leđa ili trbuh dići daskom, ako životinja stoji (da maternicu dovedemo u normalan položaj)
- INGVINALNA U KUJE: herniotomija + repozicija zdrave maternice ili  
herniotomija + amputacija promjenjene meternice

# Maternična kila (HAERNIAE UTERI GRAVIDI, HYSTEROCELAE)

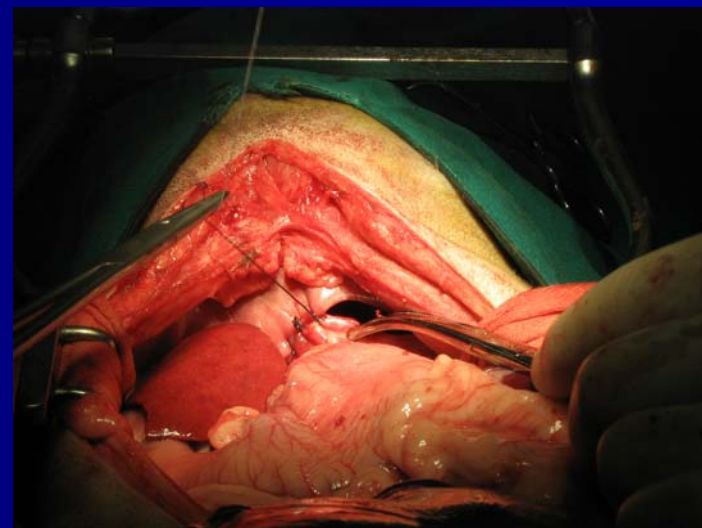
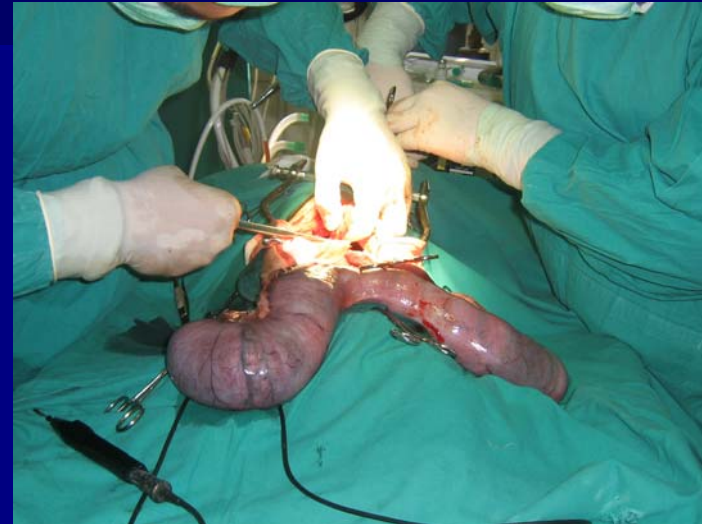
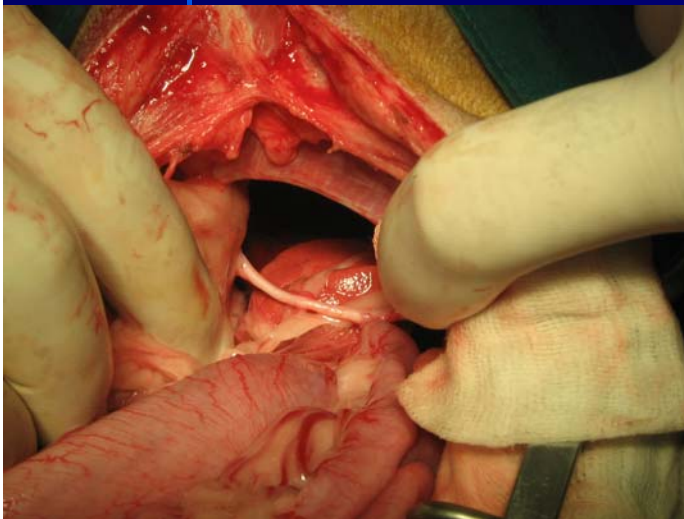
## 3. DIJAFRAGMATSKA





# Maternična kila (HAERNIAE UTERI GRAVIDI, HYSTEROCELAE)

## 3. DIJAFRAGMATSKA



# POREMEĆAJI GRAVIDNOSTI KOJI SE OSNIVAJU NA PATOLOŠKIM STANJIMA **SPOLNIH ORGANA**

## Lažni ili prerani trudovi (**DOLORES PRAESAGIENTES**)

- Ponekad se javljaju
- Manifestiraju se kao porođajni trudovi
- Govedo; koza – u zadnja dva tjedna gravidnosti
- Kobila - mnogo prije
- UZROCI: - veliki tjelesni napori
- - traume
- - intenzivne kretnje ploda
- - pijenje hladne vode
- - gruba vaginalna i rektalna pretraga i dr.



## Lažni ili prerani trudovi (DOLORES PRAESAGIENTES)

- SIMPTOMI: - nemirne, gledaju stražnji dio
- - stenju
- - dižu rep
- - zgrbljene
- - udaraju nogama o zemlju
- - kobile, jači količni bolovi
- - opći simptomi: disanje i bilo ubrzani
- - vime je prazno i uvelo
- - ligamenti nisu upali
- - cerviks je zatvoren i začepljen sluzi

## Lažni ili prerani trudovi (DOLORES PRAESAGIENTES)

DIF.DG.: torzija maternice

PROGNOZA: ako se životinja smiri – dobra

- Moguć je prerani pobačaj

TERAPIJA: životinja se sama smiri

- Ostaviti je na miru
- Dići ležište u stražnjem dijelu
- Bedra i križa utopli prekrivačem
- Ako se ne smiri: apliciramo sredstvo za umirenje (Combelen, Rompun) ili epiduralnu anesteziju 20-30 ml prokaina 2%